



## 小動物氣管塌陷

鄭劭蕙 本所生物研究組

### 簡介

氣管塌陷 (tracheal collapse) 是一種氣管的阻塞，常發生在中老年的小型犬種 (toy-breed)，如博美、迷你貴賓、約克夏、吉娃娃和巴哥犬等；患貓通常是因為氣管內或氣管外的腫瘤壓迫、創傷或是遺傳問題之後才會併發氣管塌陷，原發性的氣管塌陷在貓非常少見。目前氣管塌陷的原因尚未被確認，很多因子同時影響本病的產生，包括遺傳異常、營養因素、神經因素與氣管軟骨退化等。其中最重要的原因被認為是這些好發犬種的氣管環軟骨細胞數較正常犬隻少，且有間質退化 (matrix degeneration) 的現象，造成氣管環無法在正常呼吸下支撐氣管的形態，而發生背腹方向 (dorsoventral direction) 的塌陷。塌陷是不可逆的，僅能靠內科或外科治療來減輕症狀。

### 症狀

患犬通常是慢性且時好時壞的鵝鳴咳嗽 (goose-hock)，許多狗符合這樣的症狀但也有僅聽到輕微的氣道摩擦聲 (wheeze) 或根本沒有症狀；在貓則少有咳嗽的發生。此外不耐運動、呼吸困難、發紺 (cyanosis) 與因窒息而作嘔 (gagging) 的現象也常見。臨床症狀在以下狀況時會加劇：氣管有感染、氣管被壓迫、二手煙與有毒物質的呼吸道接觸、肥胖、興奮、運動、氣候炎熱或動物在飲食情況下。

### 診斷

通常根據患畜的病史、症狀以及物理學檢查來評估，如果要確診，則需利用放射線學檢查或呼吸道內視鏡來協助。

#### 一、物理學檢查

觸摸頸部氣管，可摸到軟弱 (flaccid) 的氣管環；聽診時可以聽到呼吸道摩擦聲；若患犬有胸內氣管的塌陷，有時可在呼吸末段聽到氣管塌陷黏合的聲音。

## 二、放射線學檢查

同時拍攝吸氣與呼氣的胸腔和頸部側照 X 光片，約可診斷出 59% 中度到嚴重程度的氣管塌陷，頸部氣管常在吸氣的時候塌陷，而胸部氣管常在吐氣的時候塌陷；動態 X 光攝影（fluoroscopy）可提供即時（real-time）的呼吸道影像，若在拍攝時刺激咳嗽，更可增加檢出率，且有機會看出在單純 X 光片下看不出來的主支氣管（main bronchi）塌陷。

## 三、氣管支氣管內視鏡檢查（tracheobronchoscopy）

是一種最敏感且最特異的檢查方式，一般不會例行性的進行，因為此過程需要鎮靜或全身麻醉，在呼吸系統呈現代償狀態的患畜來說，可能會危害生命。建議進行的狀況如下：懷疑氣管塌陷但是在放射線學檢查下看不出塌陷的證據，或者在進行手術治療前氣管的評估等。使用內視鏡檢查時，氧氣的供給是必要的。先檢查咽喉部，在輕度鎮靜的動物還可評估吞嚥反射與咽喉的功能，約有 30% 患有氣管塌陷的狗，同時有咽喉癱瘓（laryngeal paralysis）或輕癱（paresis）的現象，同時可評估氣管黏膜的狀況、進行氣道的採樣、細菌培養（約有 50% 氣管塌陷患畜可在呼吸道樣本中培養出細菌）、抗藥性檢查及細胞學檢查，評估氣管的型態。過程要記錄氣管 3 個部分的塌陷等級，包括頸部、入胸處與胸內的氣管，最後檢查主支氣管，約有 50% 的狗，同時有主支氣管塌陷或壓迫的狀況。內視鏡檢查下可將氣管塌陷分為 4 個等級，第 1 級：指氣管直徑約有 25% 的塌陷，氣管肌（trachelis muscle）有輕微地下垂，氣管環可以維持某程度的圓形；第 2 級：指氣管直徑約有 50% 塌陷，氣管肌被拉長或下垂，氣管環開始變扁而非圓形；第 3 級指氣管直徑約有 75% 的塌陷，氣管肌更下垂以及氣管環更扁平；第 4 級則指氣管幾乎壓扁沒有通道（圖 1）。

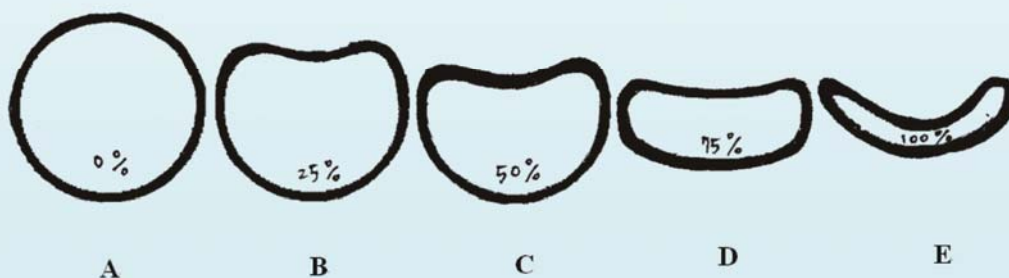


圖 1、在內視鏡下正常氣管與 4 個等級氣管塌陷的輪廓示意圖。

A：正常氣管環； B：第 1 級； C：第 2 級； D：第 3 級； E：第 4 級。

## 四、鑑別診斷

需與其他慢性咳嗽與呼吸困難的疾病區分，像短吻症候群（brachycephalic syndrome）、扁桃腺炎、咽喉塌陷（laryngeal collapse）、咽喉癱瘓與輕癱、支氣管炎、氣管支氣管炎、過敏、心絲蟲疾病、肺部疾病、慢性二尖瓣疾病、氣管發育不全（hypoplastic trachea）、氣管狹窄（trachea stenosis）與氣管腫瘤等。

## 控制

### 一、內科控制

輔助治療可以協助臨床症狀的控制，例如：限制運動是必要的，尤其在天氣炎熱的時候；體重控制、使用胸背帶、主人不要抽煙與噴香水、移除環境中的過敏原等。通常使用內科合併藥物治療可以控制 65-78% 的患犬臨床症狀長達 1 年，但長期的預後（prognosis）是不好的，通常會惡化。

### 二、藥物治療

氣管塌陷有時會造成緊急的呼吸困難，就診時要快速給予急救的藥物，不需要的檢查先不做，馬上用對動物較無壓力的方式給予氧氣；另可給輕微的鎮靜劑，讓患畜放鬆進而增加換氣效率，還可以使用類固醇來降低咽喉或氣管黏膜的水腫，若動物仍呼吸緊迫，得考慮進行插管。至於慢性氣管塌陷的患畜，最常使用的藥物是止咳劑、抗生素及氣管擴張劑。止咳劑可減少因慢性咳嗽造成的氣管上皮刺激與傷害，且咳嗽也會使塌陷不斷地發生，造成的炎症反應會讓黏液分泌增加、降低氣管黏膜纖毛的清潔作用，止咳劑在有分泌性咳嗽時的使用要小心。至於支氣管擴張劑的使用是有爭議性，此類藥物利用可促進小支氣管的擴張，讓胸內壓力減少，進而使氣管的塌陷程度降低，但無法直接讓氣管的直徑擴張。抗生素的使用要根據細菌培養結果與藥物敏感性試驗，且至少須連續使用 14 天，有時培養出細菌卻是很多不同種類的細菌族群，通常代表這些細菌是常在菌而非致病性的細菌，因為正常氣管上皮就會有常在的菌叢。

### 三、手術控制

手術的時機是在對內科治療沒有反應或是嚴重氣管塌陷造成動物生活品質變差時，但選擇手術時要注意，若有以下狀況，手術結果可能不如預期且風險較高：咽喉癱瘓、

全面性的心臟變大、慢性肺病、同時有主支氣管塌陷等。手術方式有很多，包括氣管環軟骨切開 (tracheal ring chondrotomy)、背側氣管膜的摺疊 (placation of dorsal tracheal membrane)、氣管切除與吻合、氣管外植入物 (prosthetic implants)，及較新的氣管內支架 (endoluminal stent) 放置。目前較有效方式是氣管外植入物的放置，通常使用多個單獨的環或螺旋狀植入物，螺旋狀植入物可從頸部放入較深的胸腔，但要剝離較大範圍的組織。病畜塌陷部位也和手術的選擇有關，如果是頸部塌陷或入胸處的塌陷，可使用氣管外植入物的方式，若有全面性胸內塌陷，或病畜無法進行較長時間麻醉時，則可使用氣管內支架放置，有些獸醫師甚至會考慮兩種方式皆使用。在咽喉癱瘓與輕癱或同時有短吻症候群的患畜，甚至建議同時進行杓狀軟骨的側邊開創術 (arytenoids lateralization)、校正短吻症候群或永久的氣管造口術 (permanent tracheostomy)。

### (一) 氣管外植入物放置 (圖 2)

植入物的樣式很多，有使用全環 (total ring)、可曲折環 (pliable ring)、以及螺旋環 (spiral ring)，這些有自製也有商品化的，最常使用的是全環，可以利用將針筒 (polypropylene syringe) 切成 5-8 mm 寬的圓柱狀物，再將每個圓柱狀物鑽 5 個以上的洞，且將環狀物切開磨鈍粗糙的邊緣後放入高壓蒸氣爐中滅菌，這就是手術過程中使用的植入環。

**手術步驟：**從腹面切開頸部皮膚，接著將氣管周邊組織切開，僅切開要放置植入環的部分，且小心保留血管與神經。第 1 個植入環通常放在第 2 或第 3 氣管軟骨環上，接著利用 4-0 polypropylene 的線材進行打結固定，每個植入環約打 3-6 個結，穿針時要繞過氣管環軟骨而不是直接穿過它，植入環的開口端向著腹側，固定氣管的腹面、側面與背面，至少有 1 針要綁在氣管肌上；接著下一個植入環約放在距離第 1 個植入環的 5-8 mm 之後。至於要放在入胸處或是胸內的植入環，可以利用頸部氣管前拉的方式，且剪開縱膈 (mediastinum) 後放置。一般在放置 5-6 個植入環後沖洗術區且關閉傷口。在一個原發性氣管塌陷的貓案例中，是將第 1 個植入環放在咽喉後 1 cm 處，最後一個放在入胸處，手術共使用 9 個植入環。手術後要移動一下氣管插管，確定沒有將插管縫在氣管上，這種氣管外植入物的成功率約為 75-85%，看起來雖然不錯，但仍有 5% 死亡率以及 10% 咽喉癱瘓率，且有 20% 患畜需要永久的氣管造口術，其中半數是在手術後 24 小時就得進行。

**併發症：**

最常見的是咽喉癱瘓、咳嗽與呼吸困難，血管和神經就分布在氣管兩側，手術中若傷害到血管，術後幾天就會發生氣管壞死，若傷害到迴返喉神經（recurrent laryngeal nerve）則會咽喉癱瘓。

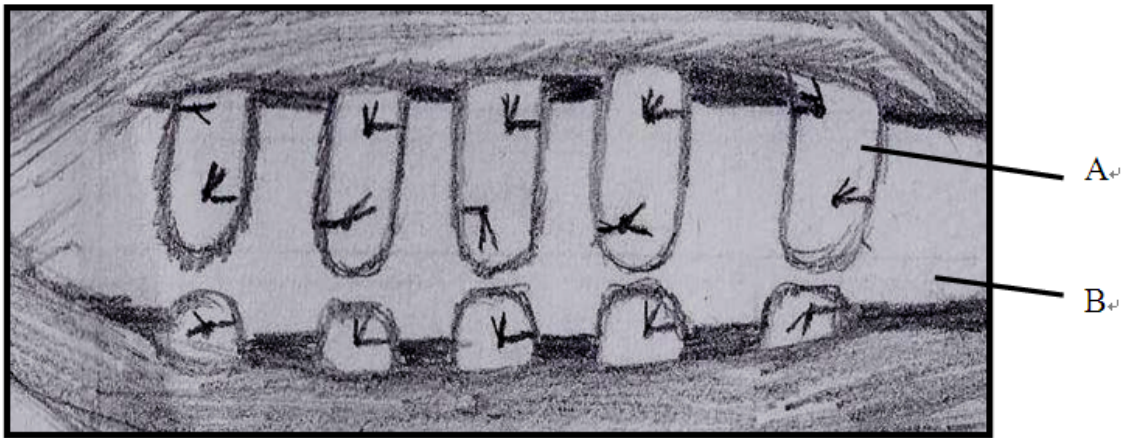


圖2、使用自製氣管外植入物的手術中示意圖。A：自製氣管外植入環；B：氣管。

**（二）氣管內支架的放置（圖3）**

這方式被認為是一種搶救的手術過程，在廣泛性胸內氣管塌陷或是不宜手術的患畜使用，也有嘗試在主支氣管塌陷的患畜身上。現今獸醫界使用的支架主要是從人類血管內支架、腸胃道支架、膽管支架以及呼吸道支架調整而來，這是一種相對於手術較不侵入的方式，麻醉時間通常可控制在 1 小時內，真正放置支架的時間約僅有 10 分鐘，所以近年來陸續有研究想要使用此方式來取代常用的手術方式。一開始使用的支架是氣球擴張型支架（ballon-expanded stent），是將支架放置到氣管塌陷的位置，然後將氣球灌到脹開，用以支撐塌陷處，但發現這樣的支架，很容易因為壓力的關係而變形，造成支架移位。接著開始發展自張型（self-expanded）的氣管內支架，這種支架對氣管黏膜來說，有比較好的黏合度，且比較不會受到壓力的影響變形，只是隨著擴張直徑的變大，長度就會縮短，故何種支架材質較適宜、何種撐開方式較好尚在研究中。

**併發症：**

可能發生許多併發症，包括咳嗽、支架移位、細菌性氣管炎、氣胸、肺炎、肉芽組

織的增生、氣管上皮化生 (squamous metaplasia)、氣管上皮潰瘍、支架斷裂、塌陷與變形、急性的肺水腫等。放置支架可以暫時且快速地獲得症狀的緩解，但可能會有許多併發症的發生，尤其是使用在高動性的區域，像是氣管入胸處，可能造成支架因疲乏而斷裂。




圖3、因為廣泛性氣管塌陷而使用氣管內支架之患犬術後左側X光片示意圖。  
圖中箭頭所示網狀物就是支架。

### (三) 術後

無論是使用何種手術方式，均要讓病患在安靜、充滿氧氣、氣溫適宜的環境中恢復，因為從手術醒來可能會有呼吸困難的現象，通常是因為氣管黏膜發炎水腫與病患激動所造成，可投與類固醇來減緩，也可以延長拔管時間、給予術後鎮靜劑。若呼吸困難無法解決，可能還要進行永久性的氣管造口術。術後要強迫動物在環境安靜的籠內休息，至少 3-7 天，之後開始運動時要緩緩地增加頻率與強度，一開始使用肩背帶來練習運動，不要用頸圈。通常術後會持續咳嗽 2-3 週，是因為氣管炎、氣管周邊發炎以及縫線與植入物的刺激，為了降低咳嗽的頻率，會給予止咳劑 2-4 週，有些甚至要終身服用，若使用氣管內支架，造成過多的肉芽組織生長，則需要給予抗發炎劑量的類固醇，如果病患的呼吸道細菌培養是陽性，則要給予抗生素控制細菌性的氣管炎。術後 1 個月與 6 個月都要進行 X 光與呼吸道內視鏡檢查，之後每年檢查 1 次。一般來說，手術後會讓狗變得較少咳嗽、容易呼吸且活潑，但若有併發咽喉功能的喪失、支氣管塌陷以及慢性肺病，術後的滿意度就會下降。

## 預後

氣管塌陷是一個無法治癒的疾病，使用內科藥物與外科治療通常都僅能控制症狀。內科治療是暫時的，將來勢必惡化，而外科治療可以讓狗獲得一段時間比較好的生活品質，通常越老患犬手術治療的效果越差，這和塌陷等級是沒有關係的，且外科治療無論使用哪一種方式，都會有併發症的發生。

## 參考資料

1. A Moritz, M Schneider, and N Bauer. Management of advanced tracheal collapse in dogs using intraluminal self-expanding biliary wallstents. *Vet Intern Med* 18:31–42, 2004.
2. CS Hedlund. Tracheal collapse. Western veterinary conference, 2003.
3. CS Hedlund. Tracheal collapse: the new and the old. Western Veterinary Conference, 2008.
4. E Mittleman, C Weisse, SJ Mehler, and JA Lee. *J Am Vet Med Assoc* 225:1217-1221, 2004.
5. HL Mims, RB Hancock, MS Leib, and DR Waldron. Primary tracheal collapse in a cat. *J Am Anim Hosp Assoc* 44:149-153, 2008.
6. JD Payne, SJ Mehler, and C Weisse. Tracheal collapse. *Compend Contin Educ Prac Vet* 28: 373-382, 2006.
7. MG Radlinsky, TW Fossum, MA Walker, TB Aufdemorte, and JA Thompson. Evaluation of the Palmaz stent in the trachea and mainstem bronchi of normal dogs. *Vet Surg* 26: 99-107, 1997.
8. PA Sura, and DJ Krahwinkel. Self-expanding nitinol stents for the treatment of tracheal collapse in dogs: 12 cases (2001-2004) . *J Am vet Med Assoc* 232:228-236, 2008.
9. RM Jerram, and TW Fossum. Tracheal collapse in dogs. *Compend Contin Educ Prac Vet* 19:1049-1060, 1997.
10. TW Fossum. Surgical management of tracheal collapse, WSAVA congress, 2002.